

歯を救い見た目も改善!

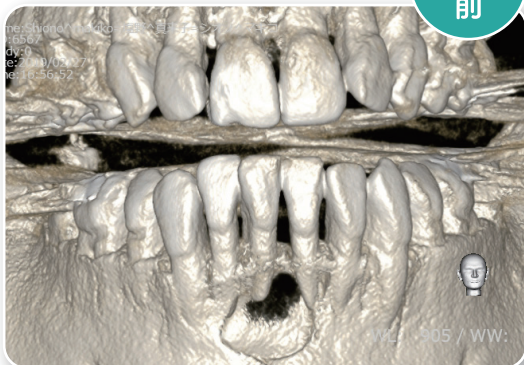治療と自然治癒の力に感動した症例

- ◆主 訴: 下の前歯がグラグラする
- ◆年 齢: 40代女性
- ◆治療期間: 1ヶ月
- ◆費 用: 保険診療内
- ◆内 容: レントゲンで大きな根の先の膿みの映像が出たので、CTを撮影。
下の顎の骨を貫通する位の大きな骨の吸収を認めた。
原因となっている歯を確認したところ、
歯の神経が死んでいた為、根の中の治療を行う。
治療後5年経ち、患者さんは
「歯のグラつきも無くなり何の問題も無かったです」との事。
再度CTを撮影した所、骨が再生を認めた。

CTを
撮影

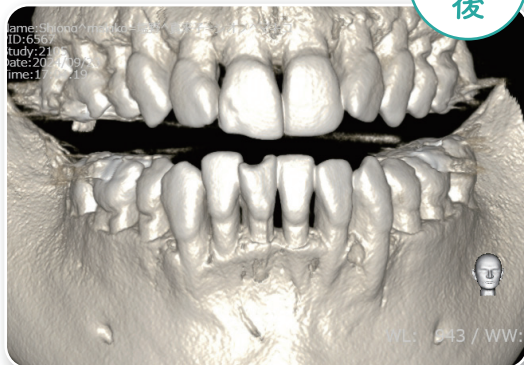
Before

治療
前



After

治療
後



その後……



5年ぶりに来院。

失活歯のウォーキングブリーチを希望。

ウォーキングブリーチも完了し綺麗になったと喜ばれていました。

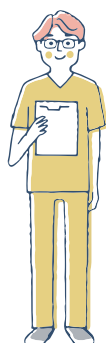大きなダメージを受けた歯が残せただけでなく、

美しく整えられたことで、

より自信を持っていただけたのではないかと思います。

これからも、この歯とともに健康な日々を

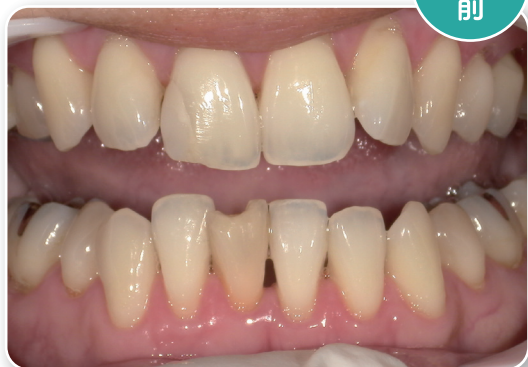送っていただけたら嬉しいです。



ウォーキング
ブリーチ

Before

治療
前



After

治療
後

